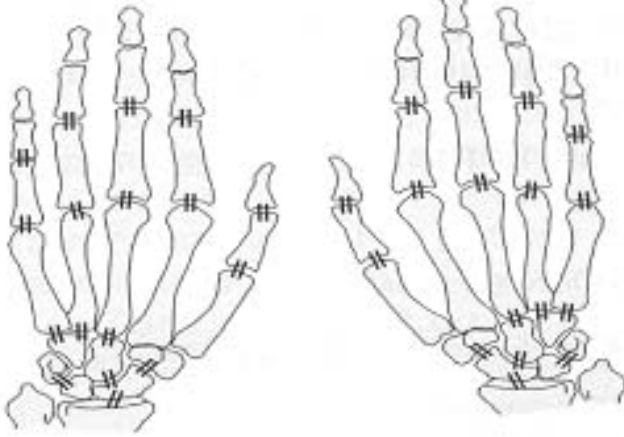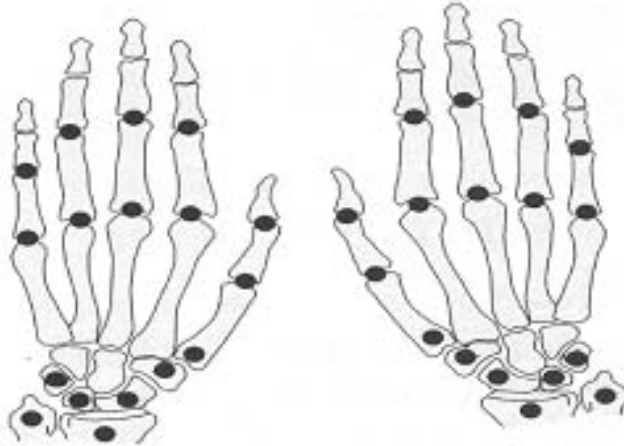


Evaluation du pincement artulaire : sont prises en compte les articulations barrées par un double trait. Un pincement focal est coté à 1, un pincement diffus de moins de 50% de la hauteur de l'interligne artulaire initial est coté à 2 et à 3 si le pincement est de plus de 50%. L'ankylose artulaire est cotée à 4.



Evaluation des érosions osseuses : sont prises en compte les zones signalées par un point noir. Chaque érosion compte pour un point, jusqu'à quatre. Au-delà, l'articulation est cotée à 5, de même que lorsqu'il existe une importante destruction d'un seul tenant de plus de moitié de la surface artulaire.

Indice radiologique de Scharp modifié par Van Der Heijde