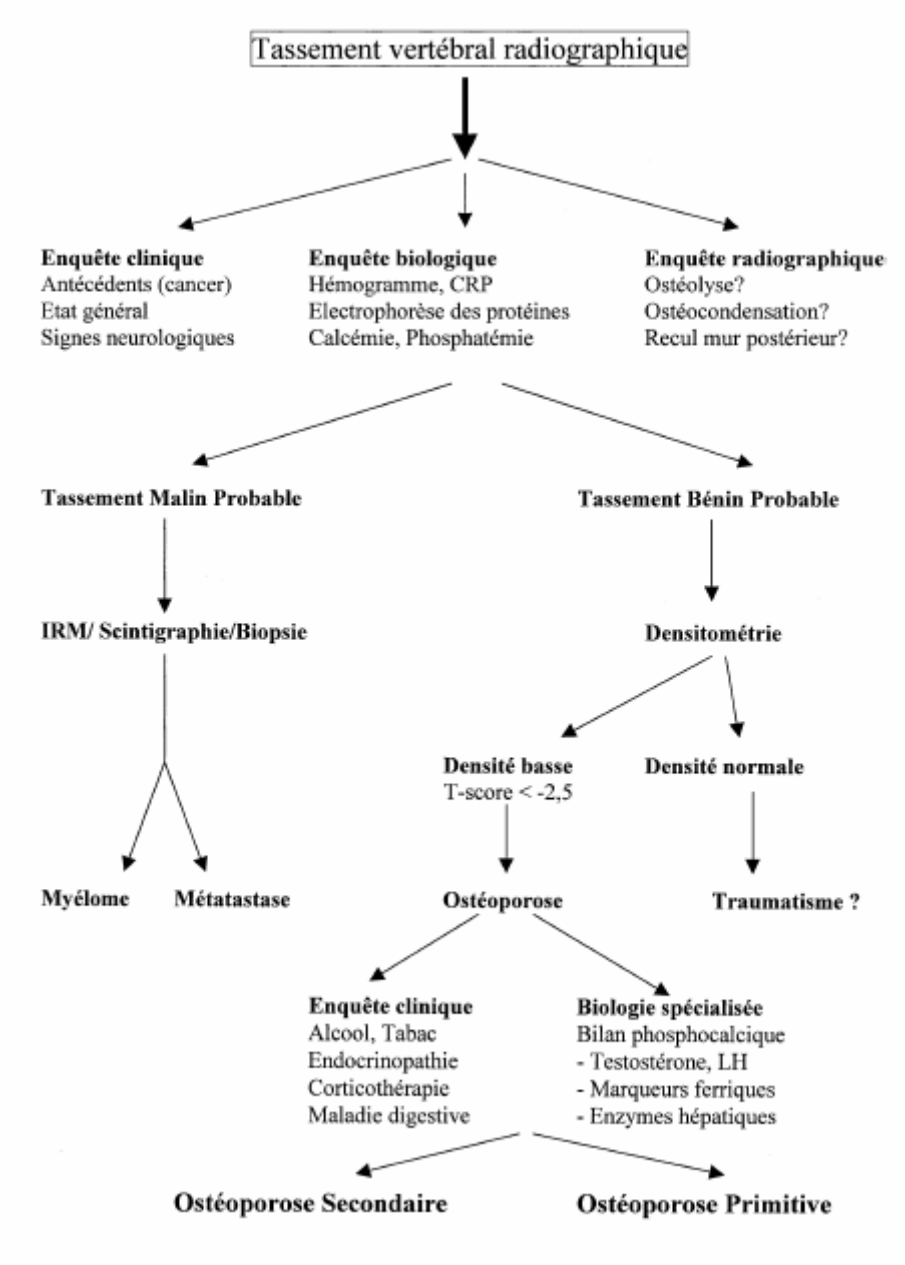
Tassement vertébral radiographique
Enquête clinique
Antécédents (cancer)
Etat général
Signes neurologiques
Enquête biologique
Hémogramme, CRP
Electrophorèse des protéines
Calcémie, Phosphatémie
Enquête radiographique
Ostéolyse?
Ostéocondensation?
Recul mur postérieur?
Tassement Malin Probable
Tassement Bénin Probable
IRM/ Scintigraphie/Biopsie
Densitométrie
Densité basse
T-score < -2,5
Densité normale
Myélome
Métatastase
Ostéoporose
Traumatisme ?
Enquête clinique
Alcool, Tabac
Endocrinopathie
Corticothérapie
Maladie digestive
Biologie spécialisée
Bilan phosphocalcique
- Testostérone, LH
- Marqueurs ferriques
- Enzymes hépatiques
Ostéoporose Secondaire
Ostéoporose Primitive